



ФГБОУ ВО Астраханский ГМУ  
Минздрава России  
Кафедра микробиологии и вирусологии

## *Лекция 7. Микрофлора при одонтогенных воспалительных процессах.*

Разработчик: доцент, к.м.н. Даудова А.Д.

- **Одонтогенным** называется воспалительный процесс, непосредственно связанный с тканями, находящимися внутри и вокруг зуба.
- Развитие одонтогенных процессов определяется анатомо-топографическими особенностями тканей. Обилие кровеносных и лимфатических сосудов создает благоприятные возможности для быстрого распространения инфекции.
- Возбудителями, как правило, являются представители нормальной микрофлоры полости рта.

# Одонтогенные процессы

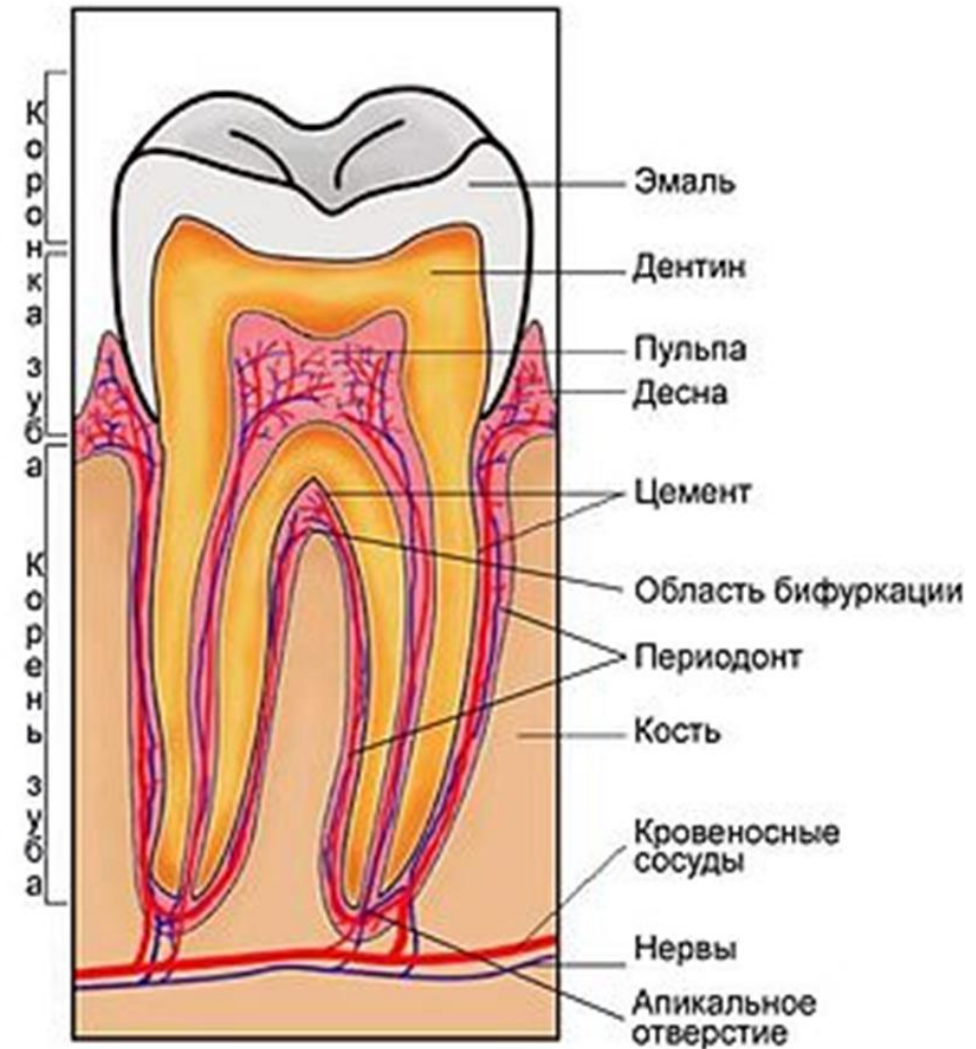
локализованные

прогрессирующие

пульпит  
периодонтит  
альвеолит  
абсцесс

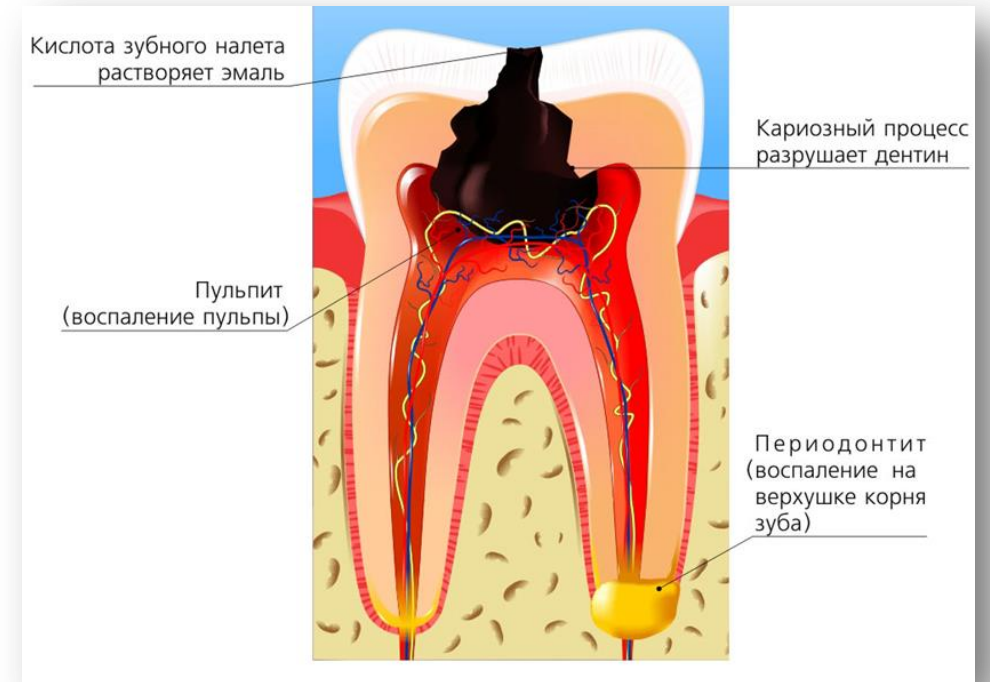
флегмоны  
периостит  
остеомиелит  
сепсис

- **Пародонт** — это комплекс тканей, окружающих зуб и удерживающих его в альвеоле.
- **Пародонт состоит из:**
- *Десны*
- *Периодонта* — соединительная ткань, находящаяся в щелевидном пространстве между цементом корня зуба и пластинкой альвеолы
- *Альвеолярной кости челюстей (и корней зубов)*

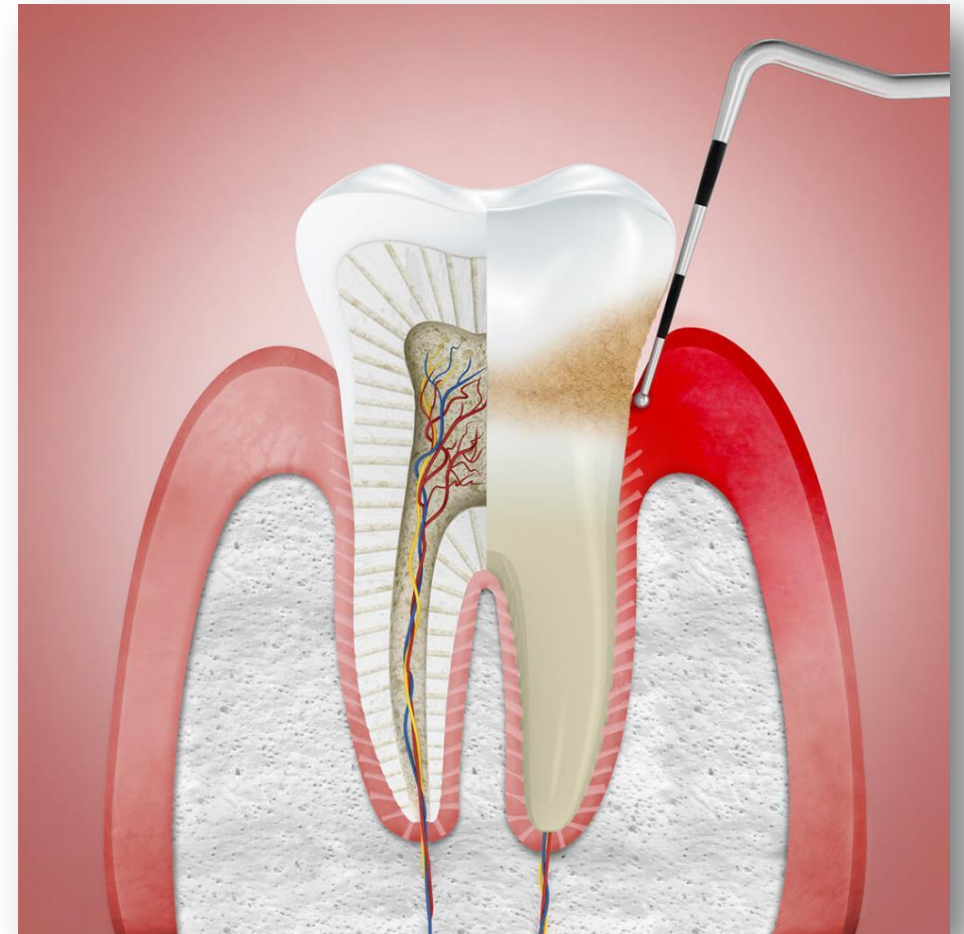


- **Пульпит** – это острый или хронический процесс, протекающий в коронковой или корневой пульпе.
- Острый пульпит сначала протекает как *серозное воспаление*. При этом обнаруживают *альфа - гемолитические и негемолитические стрептококки, лактобактерии*.
- Без лечения острый серозный пульпит переходит в *гнойный пульпит*. В этом случае выделяют *бета – гемолитические стрептококки, пептострептококки*.
- Если развивается некроз тканей, пульпит приобретает *гангренозный характер*. В этом случае из пульпы высевают анаэробные бактерии: *пептострептококки, превотеллы, бактероиды, спирохеты, клостридии*.

## Кариес. Пульпит. Периодонтит.



- **Периодонтит** — воспаление мягких и твердых тканей.
- Характеризуется нарушением целостности связок, удерживающих зуб в альвеоле, кортикальной пластинки кости, окружающей зуб и резорбции костной ткани от незначительных размеров до образования кист больших размеров.
- Нарушается прикрепление к зубу коллагеновых волокон — связочного аппарата; зуб обрывается.
- Ведущая роль здесь принадлежит ферментам **бактероидов** (коллагеназе и др.)



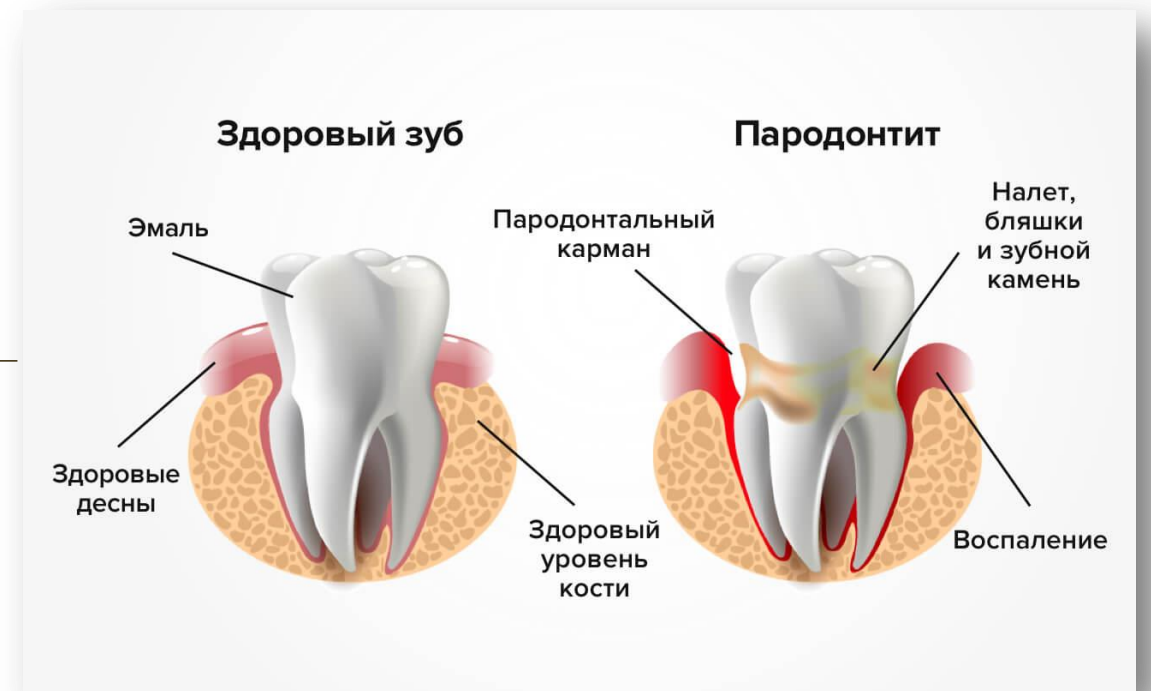## Периодонтит:

- 1. Апикальный** – микробы проникают через корневой канал – осложнение пульпита.
- 2. Маргинальный** - микробы проникают из патологического десневого кармана, при пародонтите.

**Пародонтит** – это воспаление всего комплекса тканей пародонта.

Характеризуется разрушением связочного аппарата зуба, резорбцией костной ткани альвеолярной кости, разрушением цемента и дентина зуба. Результат - нарушение жевания и потеря зуба.

- **Общие факторы**, способствующие развитию пародонтита: заболевания сердечно-сосудистой, нервной, эндокринной систем, авитаминоз.
- **Местные факторы**: травма, зубной камень, микробный фактор.
- Специфических возбудителей нет. Часто выделяются *Actinomyces viscosus*, *Prevotella melaninogenica*, *Porphyromonas gingivalis*, *Fusobacterium nucleatum*. Особенно большую роль играет *Porphyromonas gingivalis*. Эта бактерия выделяет вещества, которые вымывают из зуба Ca, разрушают ткани зуба, нарушают синтез коллагена.

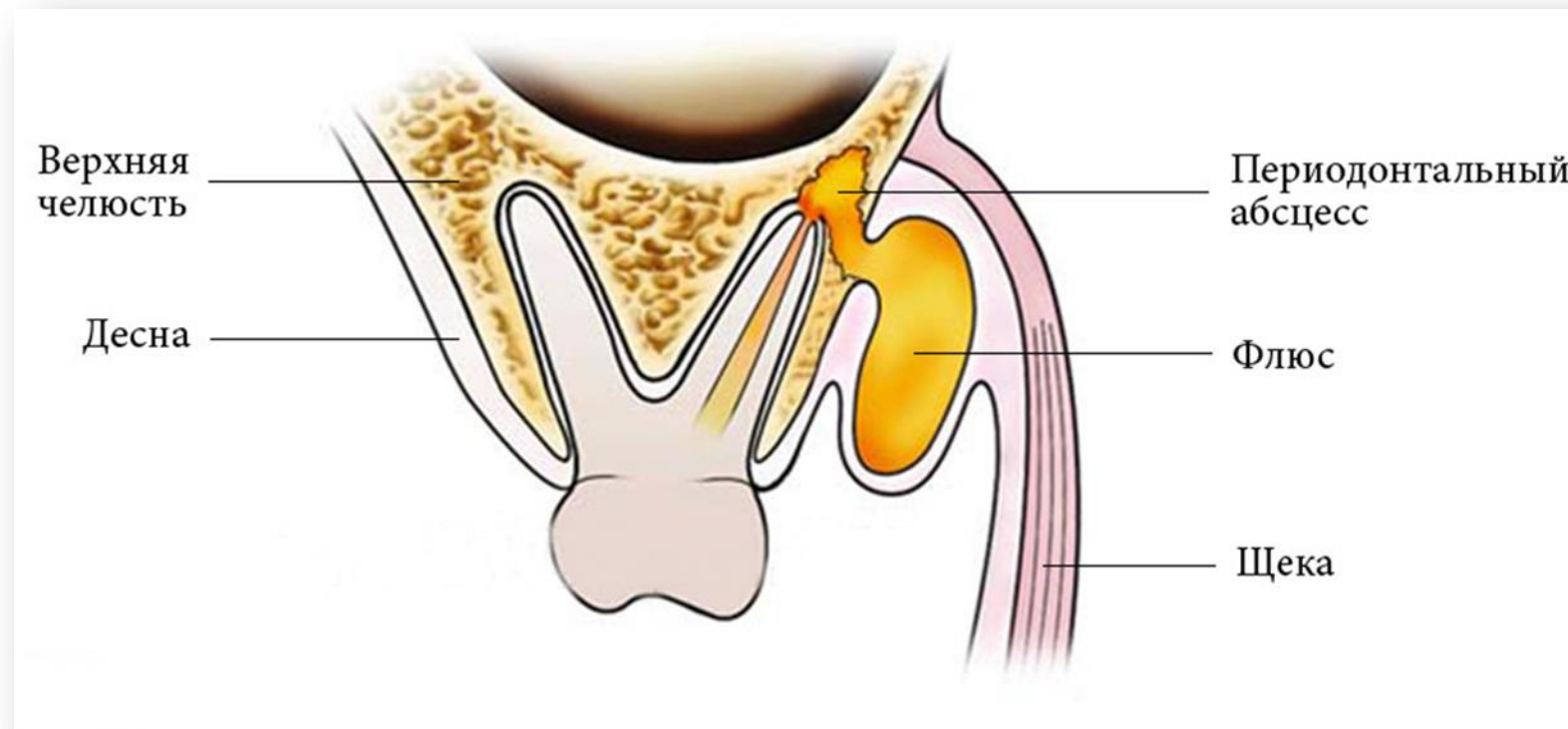




## *Стадии хронического одонтогенного воспаления:*

1. Распространение микробов из очага инфекции.
2. Распространение токсинов из очага инфекции.
3. Антигенное воздействие микробов на организм.

# Абсцесс - гнойное воспаление подкожной клетчатки, имеющее четкие границы.



**Флегмона лица** – гнойное воспаление мягких тканей, не имеющее четких границ.

Высеваются **Staphylococcus epidermidis, Peptococcus niger, Actinomyces viscosus.**

При гнилостно – некротических процессах выделяются **Fusobacterium nucleatum, Clostridium perfringens.**

**Периостит** – воспаление надкостницы.

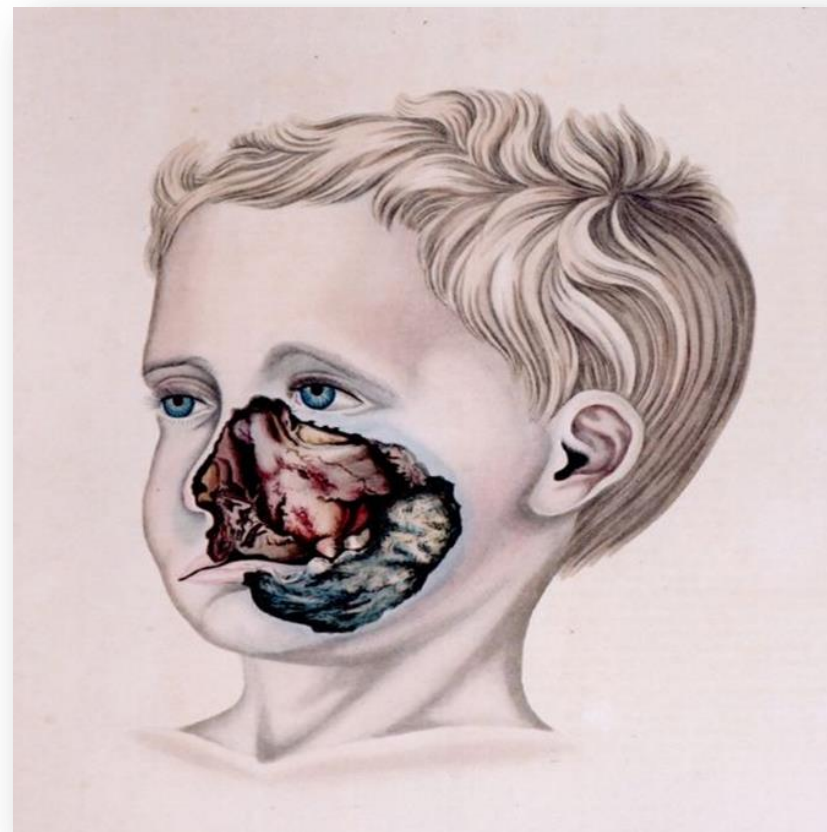**Остеомиелит** – воспаление костной ткани.

**Нома** - быстро прогрессирующая гангрена мягких тканей челюстно - лицевой области.

**Некроз тканей** – поражаются десны, ткани щек, начиная с углов рта. Ротовая полость как бы открыта, не замкнута.

Развивается при отсутствии лечения заболеваний пародонта и сниженной реактивности организма.

Чаще встречается у детей на фоне резкого снижения реактивности организма после перенесенных вирусных инфекций, например, кори. При микроскопическом изучении обнаруживают строгие анаэробы: **фузобактерии, спирохеты.**



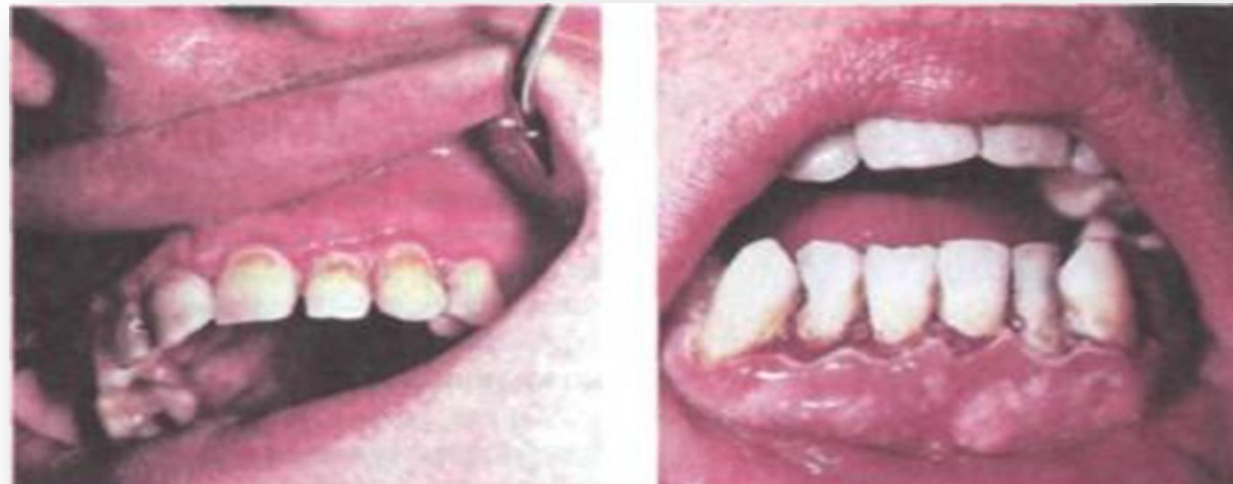**Язвенно – некротический гингивостоматит Венсана** - характеризуется появлением язв, чаще всего в области десен, в ретромоллярной области. Язвы болезненные, с неприятным запахом, их края неровные, дно покрыто серым налетом.

При микроскопии отделяемого язв в большом количестве находят **фузобактерии и спирохеты**, поэтому это заболевание называют **фузоспирохетоз**:

***Fusobacterium necrophorum*, *Fusobacterium nucleatum* +**

***Treponema vincentii*, *T. denticola*, *T. orale*, *T. macrodentium*.**

Возможно присутствие **пептострептококков и бактериоидов**.



**Одонтогенный гайморит** – воспаление мягких тканей гайморовой полости.

**Возбудители** – гноероидные кокки и бактериоиды.

**Острый одонтогенный лимфаденит** – серозное или гнойное воспаление регионарного лимфатического узла.

Одонтогенные воспалительные заболевания могут привести к:

**менингиту**

**менингоэнцефалиту,**

**абсцессу головного мозга,**

**медиастиниту,**

**тромбофлебиту лицевых вен,**

**синусов твердой мозговой оболочки,**

**сепсису**

*Благодарю за внимание.*